Ueber einen Fall von Ponsblutung.

Beitrag zur Lokalisation pontobulbärer Herderkrankungen.

INAUGURAL-DISSERTATION

ZUR ERLANGUNG DER

MEDIZINISCHEN DOKTORWÜRDE

VORGELEGT DER

HOHEN MEDIZINISCHEN FAKULTÄT

DER

ALBERT-LUDWIGS-UNIVERSITÄT

ZU

FREIBURG IM BREISGAU

VON

EMIL WILDBERGER

praktischer Arzt

AUS

SCHAFFHAUSEN

(Schweiz).

ACAD. LIBR. BAT. BIBL.

Freiburg i. B.

Speyer & Kaerner, Universitätsbuchhandlung.

1912.

Gedruckt mit Genehmigung der medizinischen Fakultät der Universität Freiburg i. B.

Dekan:
Geh. Hofrat Professor Dr. Kraske.

Referent:
Prof. Dr. de la Camp.

Druck von A. Bonz' Erben in Stuttgart.

In der medizinischen Klinik zu Freiburg kam im Jahre 1910 ein Erkrankungsfall zur Beobachtung, der durch die relative Seltenheit des Vorkommens der vorliegenden Erkrankung, sowie durch die Bestätigung der hier gestellten Diagnose auf dem Wege der Autopsie einiges Interesse verdient.

Es sei zunächst in extenso die Krankengeschichte wiedergegeben. F. M., 50 Jahre, Schneider.

4. Nov. 1910. Vorgeschichte: Familienanamnese belanglos.

Frühere Krankheiten: mit 8 Jahren Masern, mit 40 Jahren Diphtherie. Im Februar 1910 Halsentzündung, daran anschließend vier Wochen lang Nierenleiden. Am 13. Sept. 1910 ist Patient im Hause gestürzt. Nach dem Fall bestand starkes Herzklopfen und Atemnot. Seit dieser Zeit bestehen Klagen über Herzklopfen, Atemnot und Druck auf der Brust. Wegen dieses Herzleidens Aufenthalt in einem Erholungsheim.

Am 3. Nov. 1910 trat während der Abendmahlzeit stärkere Atemnot und Herzklopfen ein. Patient legte sich ins Bett. Zu diesen Beschwerden gesellten sich bei vollkommener Ruhe im Bett starker Kopfdruck und ein kriebelndes Gefühl, das durch den rechten Arm, das rechte Bein und dann durch die rechte Körperhälfte lief. Dann verlor der Patient das Bewußtsein. Patient wird in komatösem Zustand in die Klinik aufgenommen. Wie er nachher angibt, hat er eine dunkle Erinnerung der Geschehnisse vor und während des Transportes gehabt.

Aufnahmebefund: Patient befindet sich in somnolentem Zustand. Er reagiert eben auf starken Anruf, kann auch seinen Namen auf Anfrage eben nennen, schläft aber sofort wieder ein.

M. befindet sich in sehr elendem Allgemeinzustand und reduzierter Ernährung. Die Muskulatur ist schlaff, die Haut welk, das Fettpolster fehlt. Farbe der Haut und Schleimhäute blaß und fahl.

Der Thorax eingefallen, beiderseits in den Schlüsselbeingruben sehr starr, nur geringe Atemexcursionen bei sehr beschleunigter Atmung. Zahl der Atemzüge 34 in der Minute. Durch Percussion festgestellt: Geringe Schallverkürzung der linken Spitze, Schachtelton in den übrigen Lungenfeldern. Durch Auscultation: Überall scharfes vesiculäres Atmen mit verlängertem Exspirium, kein Katarrh.

Herz: Diffuse Pulsation in der Herzgegend, deren Maximum im 4. und 5. Intercostalraum liegt. Spitzenstoß sehr verbreitet, 2 Finger außerhalb der Mamilla, äußerst hebend und nicht zu unterdrücken.

Absolute Herzdämpfung: Oben 4. Rippe, nach links 10 cm von der Mittellinie, nach rechts Mittellinie.

Relative Dämpfung: Oben 3. Rippe, nach links 12,5 cm, nach rechts 7 cm von der Mittellinie.

Herztöne: Sehr lauter unreiner 1. Ton an der Spitze, 2. Pulmonalton accentuiert, 2. Aortenton desgleichen, musikalisch mit hoher Klangfarbe, keine Geräusche.

Puls regelmäßig, inaequal und zwar wellenartig ab- und anschwellende Pulsamplituden. Die Inaequalität ist am deutlichsten, wenn die Atmung nach den größeren Atempausen (Cheyne-Stokes'scher Atemtypus) wieder anfängt frequent zu werden. Es besteht keine Arythmie.

Blutdruck: Maximal 260, minimal 156 nach von Recklinghausen. Sämtliche fühlbaren peripheren Gefäße hochgradig sclerotisch hart und geschlängelt.

Abdominalorgane ohne objektive krankhafte Veränderungen.

Urin: Eiweiß reichlich vorhanden. $2^1/_4$ ‰ Eiweiß nach Eßbach. Am Aufnahmetag Spuren von Zucker. Mikroskopisch reichlich hyaline und granulierte Cylinder und Leukocyten.

Nervenstatus am 3. Nov.: Patient ist comatös. Er liegt in selbstgewählter Rückenlage mit Bevorzugung einer erheblichen Rechtswendung. Der Kopf ist stark nach rechts, das Kinn nach rechts abwärts gewendet. Bei Veränderung dieser Lage durch den Pfleger kehrt Patient alsbald wieder in dieselbe zurück. Aufforderungen, die Lage willkürlich zu ändern, sind erfolglos. Das rechte Augenlid wird vollständig geschlossen gehalten. Das linke Auge steht in geringem Lagophthalmus. Der rechte Bulbus ist nach vornen unten gerichtet in lateraler, rechtsgewendeter Stellung. Der linke Bulbus steht convergent maximal nach innen. Die Augen irren nicht umher.

Der rechte Mundwinkel ist nach oben außen verzogen. In der rechten Nasolabialfalte bestehen dauernd fibrilläre, leichte Zuckungen. Die Exspirationsluft weicht im Schlaf durch den rechten Mundwinkel aus. Soweit im comatösen Zustand feststellbar, bestehen keine Spasmen. Ferner eine rechtsseitige schlaffe Lähmung des Arms und Beins. Von Zeit zu Zeit erfolgen Zuckungen im rechten Arm, in der rechten Gesichtshälfte und Zähneknirschen.

Die am 4. Nov. abends vorgenommene Untersuchung der Augen ergibt: Beide Augen stehen nach rechts und unten gewendet bei gleichzeitiger Rechtswendung des Kopfes. Sie verharren in dieser Stellung bei künstlicher Linkswendung des Kopfes, kein Umherirren der Augen. Die rechte Pupille ist erheblich weiter als die linke. Beide Pupillen reagieren auf Licht. Die linke Pupille wird stecknadelkopfgroß, die rechte Pupille nur mitteleng.

Der Conjunktivalreflex fehlt beiderseits, Cornealberührungsreflex und Cornealsensibilität rechts erloschen, links erhalten. Aufforderung zur Augenmuskelbewegung ist erfolglos.

Reflexe: Patellarreflex links sehr stark, rechts nur eben auslösbar; bisweilen erloschen. Periostreflex am Oberarm: links sehr stark, rechts schwach. Babinskireflex und Oppenheimreflex beiderseits vorhanden und lebhaft. Die Blase ist bei der Aufnahme maximal gefüllt.

5. Nov. Der Allgemeinzustand hat sich wesentlich geändert. M. befindet sich noch in leichtem somnolenten Zustand, reagiert auf leisen Anruf, und erweist sich, wenn auch ermüdend und langsam, als orientiert über frühere und letzte Zeit, sowie über Ort. Er verlangt auch spontan nach Nahrung und erkennt seine Umgebung. Im allgemeinen verfällt er schnell wieder in Sopor. Die Sprache ist erschwert, lallend und sehr unklar, zeigt aber mit Ausnahme der gestörten Articulation der Lippen nichts besonderes.

Die Zunge wird nach rechts herausgestreckt.

M. behält dauernd Rechtslage bei. Der Kopf desgleichen, kann auf Wunsch nach links gewendet werden, fällt aber schnell wieder zurück.

Der rechte Mundwinkel hängt immer noch schief nach unten. Die rechte Mundhälfte wird nur mangelhaft innerviert. Reizungserscheinungen im Facialis sind verschwunden. Kaubewegungen rechts und links vollkommen gleichmäßig.

Die schlaffe Lähmung am rechten Arm ist verschwunden. Der rechte Arm kann wieder in die Höhe gehoben, desgleichen das rechte Bein zum rechten Winkel gebeugt werden. Handschluß ist möglich, Händedruck fühlbar. Alle Bewegungen sehr mühsam. Die rechte Hand ist kälter als die linke.

Augenbefund vom 5.: Beide Bulbi sehen immer nach rechts, können nicht bis zur Sagitallinie folgen. (Angaben über Doppelbilder sind ganz unsicher). Die linke Pupille ist enger als die rechte. Beide Pupillen reagieren auf Licht, aber nicht auf Convergenz. Die Convergenz des rechten Auges ist nicht möglich. — Linksseitiger Lagophthalmus

geringen Grades. Lidschluß beiderseits ungestört. Cornealreflex wie am 4.

Patellarreflexe: links sehr stark, rechts nicht auszulösen.

Oberarmreflexe: links gesteigert, rechts schwach vorhanden.

Eine genaue Untersuchung der Funktion und Sensibilität war wegen der großen Ermüdbarkeit und der ungenauen Angaben nicht möglich.

7. Nov. M. ist aus dem comatösen und soporösen Zustand fast ganz erwacht, gibt ganz klare Antworten mit verständlicher Sprache, ist ganz orientiert, auffällig ist ein sehr feines Hörvermögen.

Die Rechtslage wird weiter mit Vorliebe beibehalten, ebenso besteht die Rechtssenkung des Kopfes noch fort. Bei der Aufforderung, sich gerade zu legen, erfolgt die Antwort: „Ich weiß nicht was gerade ist.“ Irgend ein Reizzustand der Halsmuskulatur ist nicht vorhanden.

Die rechtsseitige Facialislähmung ist im mittleren und unteren Ast sehr deutlich. Der Stirnast ist frei.

Es besteht seit heute eine leichte aber deutliche Ptosis des rechten Augenlides. Die Beweglichkeit im rechten Arm und Bein ist erheblich gebessert. Seit heute deutliche Ataxie in der rechten Körperhälfte. Ferner bestehen seit heute geringe spastische Erscheinungen im rechten Bein.

Reflexe: Patellarreflex beiderseits gesteigert, rechts etwas stärker als links. Babinskireflex beiderseits vorhanden. Bauchdeckenreflex beiderseits nicht auslösbar.

Sensibilität: totale rechtsseitige Hemianästhesie für alle Empfindungsqualitäten (oberflächliche und tiefe Berührung Wärme, Kälte, Schmerz) auf der rechten ganzen Körperhälfte, inclusive Kopf. Die Begrenzung der Hemianästhesie schließt genau mit der Mittellinie des Körpers ab, ebensolche Hemianästhesie besteht auf der rechten Zungenhälfte für oberflächliche Berührung, während tiefe Druckreize empfunden werden.

Der Lagesinn und die Entfernungsschätzung ist links vollkommen erhalten, auf der rechten Seite vollkommen gestört. Eine Orientierung ist nur möglich, sobald die Hand etwa eine Hautpartie berührt, welche der linken Körperhälfte angehört, die eine intacte Sensibilität besitzt. M. ist über die der Hand oder einem Finger erteilte Lage nicht orientiert. Auch fehlt die Orientierung über willkürlich eingenommene Stellungen. Bei Aufforderung z. B. die rechte Hand mit der linken zu berühren, tastet sich M. von der Schulter bis zur Hand fort. Liegt die rechte Hand auf einer Gegend der linken Körperhälfte, so wird sie mit der linken Hand langsam aber richtig aufgefunden.

Rechterseits ist der stereognostische Sinn ganz aufgehoben.

Die Sphincteren (Blase, Mastdarm) sind nicht afficiert. Immerhin macht es wiederholt den Eindruck, als sei M. über die Blasenfüllung nicht ganz orientiert.

Augenbefund: Deutliche Ptosis des rechten Auges, geringe Protrusio des rechten Bulbus. Beide Augen stehen bei passiver Ruhelage des Patienten noch nach rechts außen und unten gerichtet. Es scheint aber, daß die Beweglichkeit, besonders des rechten Auges, im Wiederkehren ist. Bisweilen erfolgen kurze aber träge spontane Bewegungen des rechten Auges nach innen. Auch bei Funktionsprüfung zeigt sich, daß die Blicklähmung, die bisher bestanden hat, nicht mehr vollkommen ist. Es folgt das rechte Auge für kurze Zeit nach innen, sinkt aber bald wieder in die laterale Rechtsdeviation zurück. Das linke Auge bleibt zur gleichen Zeit ganz still und bewegungslos nasalwärts gerichtet. Es bestehen Doppelbilder, die aber wegen der Ermüdbarkeit des Patienten nicht analysiert werden können.

Es fehlt die Hemianopsie. Der Augenhintergrund ist normal. Die rechte Pupille noch immer weiter als die linke.

9. Nov. Der Zustand im wesentlichen wie am 7. Nov. Besserung der Lähmungssymptome ist feststellbar für den Nervus facialis und Oculomotorius. Es besteht keine Fa-

cialislähmung rechts mehr, nur im Schlaf erscheint die rechte Wange tiefer eingesunken, auffälligerweise entweicht die Exspirationsluft meist aus dem linken Mundwinkel, bedingt durch die Rechtsneigung des Kopfes.

Die Ptosis des rechten Oberlides ist nicht zurückgegangen. Die Funktion des Orbicularis oculi ist rechts schwächer als links.

Keine Störungen im Nervengebiet des Trigeminus außer der Sensibilitätsstörung.

Die Störungen der Sensibilität wie früher. Die Sensibilität der rechten Zungenhälfte ist jetzt ganz erloschen. Eine Geschmacksprüfung führte zu unklaren und widersprechenden Resultaten.

Der rechte Gaumenbogen steht tiefer als der linke und ist schlaff. Die Uvula steht etwas nach rechts. Der linke Gaumenteil ist vollkommen innervationsfähig, während die rechte Hälfte bei der Phonation nicht gehoben wird.

14. Nov. Das subjektive Befinden bessert sich. Frühere motorische Störungen sind gebessert. So ist die Beweglichkeit des rechten Bulbus nach innen über die Mittellinie möglich. Dagegen ist eine Blickrichtung nach oben nicht möglich. An ganz neuen Störungen findet sich: eine totale linksseitige Facialislähmung, ein Abweichen der Zunge nach links, eine erhebliche Störung der Sprachfähigkeit. Ferner hat die Ataxie in der rechten Körperhälfte wiederum stark zugenommen.

Die Reflexe: beiderseits erhöhter Patellarreflex, links stärker als rechts, Babinskireflex rechts und links vorhanden. Der untere Bauchdeckenreflex beiderseits fehlend.

16. Nov. Sprache wiederum sehr gebessert, auch die Intelligenz ist lebhafter. Patient spricht in zusammenhängenden Sätzen.

26. Nov. Der Zustand blieb bis heute im wesentlichen das gleiche. Die Hemianästhesie der rechten Seite, die Parese des rechten Armes und Beines mit Ataxie ist un-

verändert. Die rechtsseitige Facialisparese fehlt, die linksseitige Facialisparese ist fast wieder geschwunden. Der linksseitige Stirnast ist beweglich.

Augenbefund: wie bisher für das rechte Auge. Am linken Auge besteht totale Parese des Abducens, des Obliquus inferior und des Rectus superior. Anästhesie der linken Cornea.

1.—9. Dez. Der Patient ist im allgemeinen unruhig, ängstlich, äußert Angstgefühle, schreit auch viel. Es besteht starkes Durstgefühl, keine Dyspnoe, hingegen Anfälle von Tachycardie. Neu hinzugetreten ist eine teigig ödematöse Schwellung der rechten Hand und ihrer Finger, und eine leichte Schwellung der linken Gesichtshälfte.

Die Motilitätsstörungen sind im allgemeinen die gleichen. Die Einzelbefunde wechseln insofern, als Zeiten von spastischer Lähmung mit schlaffer Lähmung auf der rechten Seite wechseln. Vorübergehend besteht auch totale Unfähigkeit der Fingerbewegungen rechts. Dann wieder Zeiten überraschend guter Bewegungsfähigkeit der rechten Extremitäten. Die Sensibilitätsstörungen blieben unverändert.

9. Dez. Plötzlicher Eintritt einer abermaligen Bewußtseinsstörung, aus der Patient nach 2 Stunden wieder erwacht. Dem Anfall ist eine starke Tachycardie und Tachypnoe vorangegangen. Nach Wiederkehr des Bewußtseins und der Reaktionsfähigkeit wird folgender Nervenstatus am 9. Dez. erhoben. Olfactorius und Opticus ungestört.

Augenbewegung: Nach oben nicht möglich, nach rechts ungestört, nach links folgt das rechte Auge nur bis zur Sagitallinie, ganz selten erfolgen ruckartige Ausschläge über die Mittellinie. Das linke Auge steht dauernd und bewegungslos in Rechtswendung. Die linke Pupille ist klein, die rechte Pupille, die bis zum Vortag stark erweitert war, ist auch klein. Lichtreaktion beiderseits vorhanden. Die Reaktion der Convergenz ist rechts unmöglich. Patient gibt vorübergehend Doppelbilder an. Der rechte Facialis

ist jetzt in allen drei Ästen gelähmt. Die Lähmung des Stirnastes der rechten Seite tritt hier erstmalig auf. Der rechte Mundwinkel schlaff. Die Luft weicht aus der rechten Wange.

Trigeminuslähmung des motorischen Astes nicht vorhanden. Lähmung der sensiblen Fasern ist total.

Keine neuen Störungen im Glossopharyngeus gegen früher (immer noch Herabhängen des rechten Gaumenbogens). Geschmacksprüfung ist nicht möglich.

Motilität der rechten Extremitäten: ataktische, spastische Parese beider rechten Extremitäten stärker als seither. Auch Ataxie des linken Armes, stärker des linken Beines.

Sensibilität: Störung wie bisher.

Reflexe: rechter Patellarreflex schwach, linker stark. Babinski rechts vorhanden, links fehlend. Bauchdeckenreflex rechts fehlend, links oberer vorhanden, unterer fehlend. Deutliche trophische Störungen haben sich am rechten Arm entwickelt. Es besteht teigige ödematöse Schwellung und Spannung im rechten Oberarm und rechten Handrücken. Die rechte Extremität fühlt sich kälter an als die linke. Die Muskulatur des rechten Oberarmes steht trotz dieses Ödems, gemessen am Armumfang, hinter der des linken Armes zurück.

10. Dez. Der Patient ist weniger kollabiert, auffällig ist wiederum die Bevorzugung der Rechtslage, sowohl des Körpers wie des Kopfes. Ebenso besteht wiederum eine starke Déviation conjuguée der Augen nach rechts, die bisher nicht so ausgesprochen war. Auffällig und neu sind: häufig wiederkehrendes Cheyne-Stokes'sches Atmen, ferner häufige spastische, andauernde Schluckakte, und schließlich eine zunehmende ödematöse Schwellung nicht nur der rechten Hand, sondern jetzt auch der ganzen rechten Gesichtshälfte. Im einzelnen ist eine Analyse der Lähmungen, besonders der Augen, wegen der Ermüdbarkeit

und der immer wiederkehrenden Schlafsucht, nicht möglich. Jedenfalls ist die Blicklähmung nach links wieder sehr intensiv geworden. Es besteht wieder rechtsseitige Ptosis bei Erhaltensein des Blinzelns, links fehlt das Blinzeln. Die rechte Pupille ist wieder weiter geworden als die linke. Der rechte Bulbus prominiert deutlich. Die Zunge ist rechts atrophisch, weicht jetzt nach rechts ab.

10. Dez. Abends hat die Bewußtseinstrübung zugenommen. Aufforderungen zur Bewegung werden gar nicht oder falsch beantwortet. Auch sonst bestehen anscheinend Intelligenzdefekte. Der Kopf wird wieder stark nach rechts, diesmal unter Hebung des Kinns nach oben gewendet. Es besteht rechtsseitige Facialislähmung mit Freisein des Stirnastes, rechtsseitige Oculomotoriuslähmung, rechtsseitige Glossopharyngeuslähmung und rechtsseitiges Erloschensein des Conjunktival- und Cornealreflexes. Am Körper besteht: schlaffe Lähmung des rechten Armes, an activen Bewegungen ist nur ein Hochziehen der rechten Schulter möglich, auffällige und starke Ataxie im linken Arm.

Die Sensibilitätsstörungen aller Art und das gestörte Lagegefühl wie früher fortbestehend.

11. Dez. Immer noch Cheyne-Stokes'sches Atmen combiniert mit häufigen Schluckakten, die in der Apnoe seltener, mit beginnender Tiefenrespiration häufiger werden. Am Herzen häufige Extrasystolen mit compensatorischen Pausen, keine Bradycardie, kein Pulsus irregularis perpetuus. Im Lauf des Tages Klärung des Bewußtseins. Der Kopf wird stark nach links gewendet, wenn der Arzt von dieser Seite naht. Auch die Blicklähmung nach links ist geschwunden. Der linke Abducens ist wieder funktionstüchtig geworden, so daß das linke Auge die Mittellinie nach links mit Leichtigkeit überschreitet. Beim Versuch extremer Blickrichtung nach links erfolgen einige nystagmusähnliche Schläge.

12. Dez. Status wie am 4. Nov. Die Blicklähmung

nach links fast ganz geschwunden, besteht nach oben fort. Geschmacksprüfung ergibt inconstante Resultate, doch behauptet M., daß er seit gestern Speisen und Getränke ihrem Geschmack nach differenzieren könnte. Die elektrische Untersuchung gibt in den gelähmten Gebieten und Muskelgruppen keine Entartungsreaktion und keine Überregbarkeit für faradische und galvanische Ströme. (Facialis, Schulter, Arm).

13. Dez. Das Allgemeinbefinden hat sich gebessert erhalten. Keine neuen Kollapse. Wie seither bestehen: die rechtsseitige motorische Parese und die rechtsseitige totale Hemianästhesie unverändert. Die ödematöse Schwellung der rechten oberen Extremitäten besteht jetzt auch im linken Oberarm, im Unterarm und Handrücken. Die Zunge wird mit leichter Rechtsabweichung herausgestreckt. An den Augen befindet sich keine horizontale Blicklähmung mehr, wohl aber ist wiederum eine motorische Parese des linken Abducens eingetreten, keine Doppelbilder. Die rechte Pupille erheblich weiter als die linke.

Am Abend des 14. Dez. besteht auffälligerweise eine motorische Lähmung schlaffer Natur im linken Arm, die am nächsten Morgen soweit geschwunden ist, daß der Unterarm wieder zu einem rechten Winkel gebeugt werden kann.

15. Dez. Patient ist acut in starke Apathie verfallen. Die Sprache wird absolut unverständlich, verwaschen, erinnert an bulbäre Sprache. Die Lähmungen wie am Vortag. Die Verteilung der Ödeme hat sich geändert, derart, daß die Unterarme ödemfrei sind. Die dorsale Handgelenkfläche und die Fingerrücken sind beiderseits blaurot verfärbt.

16. Dez. Status idem. Es ist wiederum eine Parese auch der linken oberen Extremität aufgetreten. Die rechte Seite ist vollkommen gelähmt. An den Augen keinerlei Wiederkehr einer Blicklähmung.

19. Dez. Starke Störung des Allgemeinbefindes, Zurückgehen der Reaktionsfähigkeit ohne vollständiges Koma, fast unverständliche Sprache, wieder gehäufte Schluckbewegungen. Es besteht ferner ein kleinschlägiger Tremor beider Hände, der im Lauf des Vormittags in clonische rythmische Zuckungen im Muskelgebiet der Hände, Unterarme, Schultern und Brust auf beiden Körperhälften übergeht. Die gleichen clonischen Zuckungen bestehen im linken Facialisgebiet, während der rechte Facialis davon frei ist. Von diesen krampfähnlichen Bewegungen ist am hervortretendsten eine rythmische Adduktion der Oberarme mit gleichzeitiger Extension im unteren Handgelenk. Am Nachmittag haben die clonischen Bewegungen aufgehört, es besteht nur noch ein fibrilläres Muskelwogen in beiden Pektoralmuskeln beider Körperhälften, ebenso bestehen fibrilläre Zuckungen beider Zungenhälften.

Die unteren Extremitäten sind an all diesen Reizerscheinungen nicht beteiligt.

Die Ödeme, die nur an den Armen bestehen, reichen beiderseits ziemlich gleichmäßig bis auf das mittlere Drittel des Unterarms herab. Am Abend besteht allgemeine Unruhe, Umherwerfen. Patient schreit fortwährend, knirscht mit den Zähnen. Eine Prüfung und Analyse der motorischen Leistungen ist nicht mehr möglich.

Wiederkehr der Blicklähmung nach links. Die linke Gesichtshälfte geschwollen.

20. Dez. Es besteht Incontinenz von Harn und Stuhl, Bewußtsein vollkommen erloschen, Cheyne-Stokes'sches Atmen bei vollkommen ruhiger Lage. Das linke Auge ist halb geöffnet. Exitus letalis 10 Uhr früh.

Von nicht neurologischen allgemein klinischen Symptomen seien erwähnt: Albuminurie bis zu $2^1/_2$ ‰ mit Cylinderurie. Die Temperatur blieb mit kleinen Schwankungen meist unter 37 Grad, die terminal während der letzten vier Lebenstage staffelförmig auf 39,5, und post

mortem auf 41 anstieg. Der Puls bewegte sich um 100 und erreichte in Fällen von tachycardischen Anfällen wie am 9. Dez. die Zahl von 140.

Diagnose: Auf Grund dieser Beobachtungen wurde die Diagnose gestellt: Apoplexia sanguinea cerebralis in ponte. Nephritis chronica atherosclerotica. Atherosclerosis der peripheren und zentralen Gefäße.

Die Blutung wurde in die linksseitige Ponsgegend verlegt, unter gleichzeitiger direkter oder indirekter Schädigung der Bahnen in der Haube nach aufwärts, sowie der Hirnnervenkerne im Mittelhirn und an der Basis des 4. Ventrikels nach abwärts.

Resümé und Epikritisches zur Diagnose: Über die Ätiologie der hier diagnostizierten zentralen Ponsapoplexie kann kein Zweifel sein. Die hochgradige Atherosklerose, die Hochdruckstauung als Folge der sicher schon lange bestehenden Nephritis waren der Anlaß der Blutung.

Wenn wir den Ort der Blutung in das Mittelhirn und zwar in die linksseitige Ponshälfte bezw. in die Nähe des Kleinhirnbrückenwinkels verlegen, so berechtigen dazu einige, man kann sagen, für diese Lokalisation charakteristischen Symptome. Neben solchen Kardinalsymptomen, die sogleich besprochen werden sollen, finden sich aber im vorliegenden Falle eine ganze Fülle von Einzelsymptomen, die bald auftraten, um zu bleiben oder zu verschwinden, die bald nach dem Verschwinden wiederkehrten und die das charakteristische Symptomenbild der pontinen Erkrankung verwischten, sogar auch in Zweifel setzen konnten. Das Vielfache der Einzelsymptome dürfte sich hier daraus erklären, daß der Herd nicht von vornherein in constanter Größe und constantem Umfang vorhanden war. Offenbar haben mehrere Blutungsnachschübe nach der ersten Apoplexie stattgefunden. Andererseits sind Fernwirkungen,

welche die Folgen des ersten Insultes waren, vor Eintritt späterer Insulte wieder verschwunden. Auch klinisch ist dieser Schluß berechtigt, da wir sehen, daß zumeist mit dem Neuauftreten von Ausfalls- oder Reizungserscheinungen jeweils eine Störung des Allgemeinbefindens der psychischen und psychomotorischen Funktionen des Kranken einhergeht. Aus der Fülle der Symptome lassen sich aber doch einige Cardinalsymptome herausschälen und es ist bedeutungsvoll, daß diese Symptome in ihrer Gemeinschaft zugleich die Anfangssymptome des ersten Insultes darstellen.

Die Störungen spielen sich auf sensiblem und motorischem Gebiete ab. Bei dem Kranken haben wir vom 1. bis letzten Tag in gleicher Ausdehnung und Intensität eine herdcontralaterale Hemianästhesie für alle Empfindungsqualitäten. Ich bin bei der immer wiederholten Prüfung der Sensibilitätsqualitäten bisweilen zweifelhaft geworden, ob wirklich alle Qualitäten in gleichem Umfang erloschen waren, habe mich aber zuletzt doch für eine Lähmung aller Qualitäten entschieden. Wir folgern aus derselben eine primäre Läsion der sensiblen, in der Schleife verlaufenden Bahnen oberhalb ihrer Kreuzung. Daß diese Läsion sich nicht im Kapselgebiet, sondern gerade in der suprapontinen und pontinen Gegend finden muß, dafür sprechen die mit der Sensibilitätsstörung verbundenen Motilitätsstörungen. Von solchen finden wir: am ersten Tag der Erkrankung eine rechtsseitige totale Hemiplegie unter Mitbeteiligung des rechtsseitigen Facialis. Dieses Symptom, speziell die Mitbeteiligung des Facialis auf der gleichen Seite spricht für eine Laesion der Pyramidenbahnen oberhalb der Facialiskreuzung, die natürlich ihren Sitz bei dem spastischen Charakter der Lähmung überall im Verlauf der Pyramidenbahnen zwischen Cortex und Hirnnervenkernen haben konnte. Von dieser Hemiplegie bleibt nun während der ganzen Krankheitszeit eigentlich nur die rechtsseitige Facialisparese bestehen, während die Arm- und Beinhemiplegie sich schon in den ersten Krankheitstagen, d. h. 2 Tage

nach der Apoplexie erheblich zurückgebildet hat. Auch im weiteren Verlauf ist es nie wieder zu einer totalen spastischen Lähmung der rechten Extremität gekommen. Dagegen sehen wir vorübergehende Besserungen der Bewegungsfähigkeit bald am Arm, bald am Bein, ganz selten auch an dem rechten Facialis und der Zungenbeweglichkeit auftreten. Neben den Lähmungen finden sich nun auch motorische Reizungen. Dieselben leiten sogar die motorischen Störungen am ersten Tag der Apoplexie ein, an welchem wir klonische Zuckungen des rechtsseitigen Facialis verzeichnen. Ebensolche Reizungen finden sich wiederum terminal und zwar klonische Krämpfe, zuerst der rechten Extremität, die dann auf die linke Körperhälfte überspringen. Vielleicht sind auch die häufig notierten Schluckakte, das Leerschlucken als motorische Reizungen zu verstehen.

Zusammenfassend ließ sich also folgern, daß es sich hier nicht um eine totale Zerstörung in den Leitungsfunktionen der Pyramidenbahnen handeln konnte. Von vornherein war es bei dem Wechsel der Erscheinungen wahrscheinlicher, daß die motorischen Störungen, wie wir sie hier vorfinden, Fernwirkungen und Nachbarwirkungen eines Herdes auf das motorische Faser- und Kernsystem sein mußten. Aus diesem Grund und dieser Überlegung ist es nicht möglich, die motorischen Störungen zur topischen Diagnose des Herdsitzes zu verwenden. Nur soviel aber ist sicher, daß der Herd nicht persistent in der inneren Kapsel sitzen konnte, da in diesem Falle ein solcher Wechsel der Erscheinung wohl kaum denkbar gewesen wäre. Mit einiger Sicherheit ließ sich der Herd oberhalb des linksseitigen Facialiskernes und später in den linksseitigen Facialiskern resp. die Schleife der Facialiswurzel projizieren. Denn wir haben zunächst eine nicht degenerative rechtsseitige Facialislähmung, bedingt durch Laesion der supranukleären Facialisbahnen, wir haben aber später plötzlich Eintreten (vergl. die Krankengeschichte) einer linksseitigen Facialislähmung, die nur durch linksseitige Facialiskernlähmung er-

klärbar ist. Daß auch diese linksseitige Lähmung wieder verschwinden konnte, beweist, daß die Laesion die Folge einer reparablen Fernwirkung war, und begründet dadurch nur unsere klinische Annahme einer pontinen aber wohl bis zur Höhe des 4. Ventrikels herabreichenden Herderkrankung.

Die bei dem Kranken festgestellte Sprachstörung machte in den Zeiten relativ freien und klaren Bewußtseins ganz den Eindruck einer artikulatorischen d. h. nicht zentral aphasischen Störung. Auch sie war dem größten Wechsel unterworfen und stellte sich nach vorübergehenden Besserungen mit den erneuten Bewußtseinstrübungen immer wieder von neuem ein. Das gleiche gilt von den motorischen Störungen der vom Nervus glossopharyngeus innervierten Muskeln.

Ehe wir auf das Cardinalsymptom, das die definitive Lokalisation gestattete, eingehen, sei noch auf die ataktische Störung hingewiesen. Die Ataxie hat nicht von vornherein bestanden. Sie tritt auch keineswegs gleichzeitig mit der wiedererlangten Bewegungsfähigkeit der rechten Extremitäten auf. Ausgesprochen zugenommen hat die Ataxie in der zweiten Hälfte der Krankheitsperiode. Wir haben diese Ataxie so gedeutet, daß wir bei dem Fehlen sonstiger Hinterstrang- und Seitenstrangsymptome von seiten des Rückenmarks eine Laesion der cerebello-spinalen Bahnen im Kleinhirnbrückenwinkel annahmen. Warum allerdings die ataktische Störung auch die linke Extremität, besonders ante finem ebenso wie die klonischen Zuckungen befallen hat, wird hierdurch nicht verständlich. Diese Auffassung der Ataxie gestattete also auch im bescheidenen Umfang eine Lokalisation des apoplektischen Herdes in seinen am meisten caudal- und dorsalwärts gelegenen Partien. (Wir werden auf den Erklärungsversuch der Ataxie später noch einmal zurückkommen.)

Im Zusammenhang der bisher genannten Störungen gestatteten die Ausfallserscheinungen, die sich bei dem

Kranken an den Augenmuskeln beschreiben ließen, eine so gut wie sichere Diagnose des Erkrankungsherdes in dem Pons und besonders in der Vierhügelgegend. Es befindet sich bei unserem Kranken vom ersten Tag an: Augenmuskellähmung und zwar eine Blicklähmung beider Augen nach links und oben. Mit dieser Lähmung der Linkswender der Augen, d. h. der Lähmung einer associerten Synergie des linken Abducens und des rechten Rectus internus ist ein Abweichen der Augen und des Kopfes nach der gelähmten Körperhälfte verbunden.

Es handelt sich also, wie es zunächst schien, um eine Déviation conjuguée. Es besteht ferner eine größere Weite der rechten Pupille und eine Ptosis des rechten Augenlides. Diese Symptome weisen auf eine Erkrankung hin, welche nukleär oder supranukleär die Linkswender des Auges oder die Bahnen und Kerne des Oculomotorius bezw. Abducens getroffen hat. Die genauere Analyse der Verhältnisse wird später nach der Besprechung der pathologisch-anatomischen Befunde erfolgen. Es sei hier nur kurz auf die merkwürdige Reihenfolge in der Besserung der Blicklähmungsstörung hingewiesen. Zuerst zeigte sich, daß die Rechtswendung des Kopfes keine Zwangshaltung mehr war, wohl aber ohne etwaige Reizerscheinungen mit einer gewissen Vorliebe beibehalten wird. Dann bessert sich die Blickwendung des rechten Auges nach links, während das linke Auge zu gleicher Zeit noch in medial gerichteter Ruhestellung verharrt. Erst nachdem für das rechte Auge eine fast normale Innenwendung möglich war, zeigt sich auch eine wiedereintretende Linkswendungsfähigkeit des linken Auges. Die Bewegungen gelingen zuerst bis zur Mittelstellung, dann auch unter ruckartigen Bewegungen über dieselbe hinaus, um schließlich vollkommen tüchtig zu werden. Diese Erholung machte eine von mir anfangs gestellte Diagnose, nämlich einer Reizung der Rechtswender des Auges d. h. einer echten Déviation conjuguée mit gleichzeitiger linksseitiger Abducenskernlähmung unwahrscheinlich. Die Blick-

lähmung nach links mußte vielmehr als eine sog. Déviation dissociée aufgefaßt (siehe später) und die Annahme einer Abducenskernlähmung bei der Wiederkehr der ungestörten Abducensfunktion aufgegeben werden. Daß bei der Erholung die Ptosis und die Pupillenanomalien bestehen blieben, weist darauf hin, daß gewisse Anteile der Oculomotoriuskernfunktion gestört blieben, während die supranukleären Bahnen der Linkswender nur vorübergehend laediert waren. Dieser vorübergehenden Besserung der Blicklähmung folgte nun mit einem erneuten Anfall von Bewußtseinstrübung eine Verschlimmerung. Wir sehen schließlich, daß eine dauernde Blicklähmung nach links bis zum Tode anhielt, und daß dieser Rückfall von einer zu allererst bemerkbaren linksseitigen Abducenslähmung eingeleitet war. Wir haben daher jetzt für das spätere Stadium der Erkrankung eine durch Nachblutung bedingte Zerstörung oder Schädigung des linken Abducenskernes angenommen.

Unter Berücksichtigung dieses Cardinalssymptoms, nämlich der Augenmuskelstörung und der Pupillenanomalie, im Zusammenhang mit den bereits genannten sensiblen Störungen — zu der wir noch eine Sensibilitätsstörung im sensiblen Trigeminusgebiet hinzu erwähnen — und der Motilitätsstörung konnte an der Diagnose einer Herderkrankung in der Pons und Vierhügelgegend und zwar in der linken Hälfte des Mittelhirns kein Zweifel sein. Wir durften sogar einiges über die Ausdehnung des Herdes nach oben und unten aussagen. Nach unten, caudalwärts konnte der Herd so tief herabreichen, daß er den linken Traktus cerebellospinalis oder das Corpus restiforme treffen konnte und den am tiefsten gelegenen Kern des Nervus abducens und die Fasern der Facialisschleife mit erfaßte. Nach oben cerebralwärts mußte der Herd zum mindesten die an den am höchsten gelegenen Oculomotoriuskern herantretenden Fasern oder den Kern selbst getroffen haben. Natürlich ließ sich nicht mit Sicherheit sagen, wie weit sich der Herd oder gar

eine Mehrzahl von Erkrankungsherden in die regio subthalamika erstreckten.

Auf eine ganze Reihe von Symptomen, wie die trophischen Störungen, das Verhalten der Reflexe, das Übergreifen der Ataxie und der Krämpfe auf die nicht gelähmte Seite, soll erst später eingegangen werden. Dieselben schienen zunächst manches an der topischen Diagnose in Frage zu stellen und sind erst nach Kenntnis des anatomischen Befundes verständlich geworden und einer einheitlichen Deutung des Gesamtbildes unterlegen.

Nach dieser Epikrise der klinischen Befunde und ihrer Verwertung zur Diagnosenstellung gehe ich zur Besprechung des durch Autopsie erhobenen pathologisch anatomischen Befundes über, um dann im Zusammenhang noch einmal und unter Berücksichtigung der in der Literatur durch frühere Untersuchungen und Beobachtungen ähnlicher Fälle niedergelegten Auffassungen, die Beziehung und Übereinstimmung des klinischen Bildes mit den anatomischen Veränderungen zu besprechen.

Sektionsprotokoll (Pathologisches Institut, Herr Oberarzt Dr. Koch) Anat. Diagnose (Mikroskopischer und bakteriologischer Befund):

Schwere Atherosklerose der Hirngefäße bis in die kleinsten Verzweigungen. Kleiner Erweichungsherd im Putamen, äußeren Kapsel und Claustrum, sowie im Kopf des Nucleus caudatus links. Frischerer Erweichungsherd am Boden des vierten Ventrikels (Kleinhirn-Brückenwinkel?). Chronische Leptomeningitis. Allgemeine Atherosklerose des ganzen Gefäßsystems. Starke Hypertrophie des linken Ventrikels. Genuine Schrumpfniere. Blutungen in Magen-, Darm- und Blasenschleimhaut. Venensteine in den Hämorrhoidalvenen. Gallensteine. Struma colloides. Ödem des rechten Unterarms. Decubitius.

Mikroskopisch: In der Niere ergibt sich als wesent-

lichste Veränderung eine ausgebreitete Sclerose der Gefäße, am stärksten ausgeprägt an den Vasa afferentia und den Aa. interlob., jedoch auch an den größeren Gefäßen (Arterien). An letzteren herrscht mehr das Bild der Intimahypertrophie vor, während an den kleineren Gefäßen starke fettige Degeneration besteht. Auffallend gering ist die Zahl der degenerierten Glomeruli, die sehr unregelmäßig zerstreut sind, ebenso wie die dazugehörigen atrophischen Herde. Die restierenden Glomeruli sind auffallend groß, mit plumpen Schlingen, ohne daß man jedoch sichere Zeichen der Glomerulitis nachweisen könnte. Bisher läßt sich eine primäre Erkrankung nicht feststellen, doch wird der Fall genauer untersucht werden. Am ehesten liegt der Verdacht nahe, daß eine Form sog. genuiner Schrumpfniere besteht. Für die Entscheidung kann nur die Anamnese in Betracht kommen. Der Herd im linken Centralganglion ist ein älterer Erweichungsherd. Ausgesprochene Sklerose der Gehirnarterien.

Über den Sitz der pontinen Blutung belehrte die Autopsie des in toto gehärteten Hirnabschnitts des Mittelhirns, der Pons, Medulla oblongata und der obersten Medulla. Die dem Text beigefügte Abbildung I zeigt einen Aufblick auf den eröffneten 4. Ventrikel und in den der Länge nach gespaltenen Aditus und Canalis ad Ventricul. 3. Das Präparat schließt nach oben mit der Comissura poster. cerebri und dem Corpus pineale ab. Wie aus dem Bild ersichtlich, befindet sich linkerseits lateralwärts von dem sogenannten Colliculus facialis und $^1/_2$ cm oberhalb der Striae medullares, außen vom Corpus restiforme begrenzt, eine mißfarbige Stelle. Dieselbe ist blasenförmig vorgewölbt und scheint die Hirnmasse auseinander getrennt zu haben. Am frischen ungehärteten Präparat imponierte sie als ein tiefrotbraunes, aneurysmenähnliches Gebilde von etwa Linsengröße. Am gehärteten Präparat zeigt sich eine dunklere vorgewölbte Stelle und eine den linken Rand umfassende ockergelbe Randzone. Diese Randzone erweist sich als eine Randmembran.

Die vorgewölbten braunen Anteile stellen Blutcoagula dar, die nur noch von einer zarten Ependymschicht bedeckt sind. Nach oben reichtdie Mißfärbung bis hart an den hinteren Vierhügel heran. Hebt man das Brachium conjunctivum in die Höhe, so erkennt man, daß die oben beschriebene linksseitige Membran sich unter dasselbe fortsetzt. Andere Blutungen ließen sich äußerlich nirgends erkennen.

Wir haben nun eine Reihe senkrechter Schnitte durch das Präparat gelegt, deren verschiedene Ebenen wir mit I bis V in Abbildung 1 bezeichnen. Die Schnitte sind derart angelegt, daß sie durch Kernlage, Bahnenverlauf und Hirnnervenaustritt wohl charakterisierte Querschnittsebenen des Mittelhirns darstellen. Es zeigt sich nun, daß es sich in vorliegendem Falle um einen ganz ausgedehnten Blutungsherd handelt, der sowohl durch seine Größe, seine Form und seinen Sitz das größte Interesse beansprucht. Da mir eine genauere histologisch-mikroskopische Analyse und Untersuchung des Präparates aus äußeren Gründen nicht möglich war, so muß ich auf die detaillierte Beschreibung der einzelnen Schnittebenen ausführlich eingehen. Die spätere Epikrise dieser anatomischen Veränderungen und der Vergleich mit den klinischen Symptomen wird zeigen, daß es trotz der nur makroskopischen Autopsie gelungen ist, das Symptomenbild einheitlich verständlich zu machen.

Vergleiche Abbildungen II. Schnitt I ist ein Frontalschnitt genau durch die Mitte der vorderen Vierhügel, der Schnitt ist so geführt, daß das Präparat dorsalwärts vom Dorsum betrachtet die Pons hinter der Ebene der Zeichnung liegt, man gewinnt so zwei Schnittflächen, deren obere fächerförmig nach vorn geklappt wird. Es findet sich in der nach oben geklappten Schnittfläche linkerseits hart unter der linken Substantia nigra eine 3 mm große Spalte, die horizontal verläuft. Die ganze Umgebung, besonders basalwärts zu ist bräunlich verfärbt, medial davon erscheint eine zweite Spalte, die den noch getroffenen Teil des Infundibulums darstellt. Nach der distalen d. h. caudalwärts

gelegenen Schnittfläche derselben Ebene liegt die linke Höhlung in der Substantia nigra selbst. Der mißfarbige Herd hat dorsalwärts einen größeren Umfang.

Schnitt II verläuft genau an der Grenze zwischen dem vorderen und hinteren Vierhügel, der Anblick auf die caudale Schnittfläche (vergl. Schnitt II) zeigt eine horizontale Spalte, die mit coagulierten Massen (Blut) gefüllt ist; die ganze Umgebung ist besonders lateralwärts aber auch im ganzen Umkreis orange- bis ockerfarbig imbibiert. Es läßt sich hier bereits, besonders an der der Pons zugewendeten Randpartie die Bildung einer deutlichen Membran erkennen, sonstige Blutungen sind nirgends zu erkennen. Im wesentlichen belehrt der Schnitt nur, daß sich der Blutungsherd lateralwärts ausgedehnt hat.

Schnitt III verläuft am hinteren Rand der hinteren Vierhügel entsprechend der Austrittsstelle und Kreuzung der Nerv. trochlearis. Beide Schnittflächen zeigen einen ganz ausgedehnten Blutungsherd, der eine quere, horizontal gemessene Ausdehnung von 1 cm besitzt; er reicht von der Mitte bis an die Grenze des Mittelhirns, die Höhe beträgt 5 mm. Er stellt sich dar als eine chokoladebraune Blutcoagulummasse, die von einer ockergelben Zone (Membran) allseitig umgeben ist, ganz lateral finden sich zwei nach oben und unten verlaufende Fortsätze, deren Nachbarschaft besonders orangefarbig erscheint. Von der Seite gesehen schimmert die dunkle Blutherdmasse durch. An dieser Stelle treten zwei feine Blutgefäßäste der Arteria cerebelli inferior an den Blutungsherd heran. Der Aufblick auf die cerebrale Ebene des Schnittes III bietet das gleiche Bild, wie auf die caudale. Die Membranbildung ist hier weniger deutlich erkenntlich.

Schnitt IV verläuft in der Höhe der Eminentia medialis, durchschneidet die Brücke etwa 2 mm oberhalb d. h. zentralwärts der Austrittsstelle des Nerv. trigeminus. Der Schnitt trifft, wie aus der Abbildung I ersichtlich ist, gerade den obersten Punkt jener aneurysmatisch vorgebuchteten

Stelle an der Basis des 4. Ventrikels. Auf beiden Schnittflächen (vergl. Nr. IV) zeigt sich eine ganz erhebliche Ausdehnung des Herdes, derselbe ist fast kreisrund mit einem Durchmesser von 1 cm. Der Herd erscheint als braunes Blutcoagulum inmitten eines cystischen Gebildes, das Coagulum füllt den Hohlraum nicht ganz aus. Der Herd ist scharf umgeben von einer ockergelben ziemlich dicken Membran, die ohne Unterbrechung ringsherum verläuft, die genaueren Details sind aus der Figur erkenntlich. Wesentlich ist, daß an dieser Schnittfläche noch keine Vorwölbung der Basis des 4. Ventrikels erkenntlich ist. Am lateralen ponswärts gerichteten Rand des Herdes verlaufen mehrere schwarze Streifen in der Richtung auf die Austrittstelle des Trigeminus zu, an der gleichen Stelle ist die Membran am dünnsten und das Gewebe in größerem Umfang mißfarbig durchtränkt.

Schnitt V verläuft am untersten Punkte der bereits oben genannten Vorwölbung an der 4. Ventrikelbasis und verläuft anatomisch 5 mm oberhalb der Striae medullares. Wie aus der Figur ersichtlich, ist hier das Ende des blutangefüllten zystischen Herdes getroffen. Das Ende stellt sich als eine lateralwärts verlaufende Spalte dar, die eine tiefbraune Färbung aufweist, daran schließt sich die orangefarbene gerade durch Tangentenschnitt getroffene Demarkationsmembran an.

Überblicken wir reconstruktiv aus den vorbeschriebenen Schnittfolgen den Sitz, die Lage und die Beschaffenheit des Erkrankungsherdes, so läßt sich folgendes sagen: Es handelt sich um eine ausgedehnte Hämorrhagie. Dieselbe ist sicher älteren Datums, da sie im allgemeinen und wie es scheint allseitig durch eine Membran abgegrenzt ist. Allerdings ist die Abgrenzung nicht immer scharf umschrieben, da sich auch außerhalb der Membran (vergleiche Schnitt IV) Zeichen einer blutigen Gewebsdurchtränkung finden. Der Herd ist ein einziges Ganzes. Es kann aber nicht entschieden werden, ob er von vornherein in der geannten Ausdehnung vorhanden

war oder erst durch Confluenz und secundäre Gewebseinschmelzung die hier vorliegende Größe angenommen hat.

Bemerkenswert ist die Lage zur Hirnaxe. Der Herd, der schätzungsweise vom obersten bis zum tiefsten Punkt gemessen, eine Längsausdehnung von $2^1/_2$ cm besitzt, stellt sich als ein spindelförmiges Gebilde dar. In seinem Verlauf liegt die höchste d. h. am meisten zentralwärts gelegene Stelle in der Mitte des Hirnstamms nach abwärts zu und bis zum caudalsten Ende wendet sich der Herd dann dorsalwärts, so daß er schließlich die Basis des 4. Ventrikels erreicht, und wie wir gesehen haben, das Niveau desselben wulstförmig, und nur von Ependym bedeckt überragt. Es ist dieser Verlauf für die spätere zu besprechende topographische Diagnosenbegründung wesentlich.

Wenn ich nunmehr den Versuch mache, aus dem Sitz und der Lage des Herdes Schlüsse zu ziehen auf die durch den Herd selbst betroffenen Bahnen und Hirnnervenkerne, sowie auf die etwa durch Fernwirkung geschädigten nervösen Bezirke, so bin ich mir der Unsicherheit dieses Unternehmens und der Folgerungen aus demselben wohl bewußt. Leider fehlt mir die histologische mikroskopische Untersuchung über das Befallensein von Bahnen und Kernen, die gewiß gerade bei den Ponsaffektionen zur Klärung mancher unbeantworteter Fragen wichtig wäre. Bei der Seltenheit der Fälle und mit Rücksicht auf die lange klinische Beobachtung dieses Falles wäre es aber nicht verzeihlich, wollte man nicht wenigstens den Versuch einer reconstruierten anatomischen Analyse der Zerstörungen vornehmen. Die spätere Epikrise und der Vergleich der klinischen Analyse mit der reconstruierten anatomischen Analyse wird hier zeigen, daß wir mit hinreichender Objektivität diesen Versuch unternommen haben.

Im folgenden möchte ich kurz erwähnen, welche Kerne und Bahnen auf den oben gezeichneten Frontalschnitten dem Sitz des Erkrankungsherdes normaler Weise entsprechen, also durch ihn zerstört sein dürften.

Ich schicke als ganz wesentlich voraus, daß die Pyramidenbahnen auf keinem der Schnitte direkt befallen erscheinen. Dieselben verlaufen durchweg tiefer als die vorliegende Blutcyste gelegen ist. Höchstens auf Schnitt IV zeigt sich eine ponswärts gerichtete blutige Durchtränkung des Gewebes, welche wenigstens indirekt d. h. durch Fernwirkung die linksseitigen Pyramidenbahnen oberhalb ihrer Kreuzung hätte alterieren können. Auch in der inneren Kapsel und im Verlauf vom Cortex durch diese finden sich keine Blutungen. Die im Sektionsprotokoll verzeichnete Blutung geringen Grades im Putamen dürfte die Hauptbahnen der Pyramiden nicht getroffen haben.

Im Schnitt I entspricht der Herdstelle unterhalb der Substantia nigra: die Schleife in der Nachbarschaft des Nukleus ruber. Da der Herd fast bis zur Raphe reicht, so dürfte der Oculomotoriuskern und dessen Wurzel direkt oder indirekt auf der linken Seite getroffen sein. Mit einiger Sicherheit aber läßt sich sagen, daß zum mindesten supranukleäre Fasern, die an den linksseitigen Oculomotoriuskern herantreten, betroffen sind.

Auf Schnitt II entsprechen dem Sitz des Herdes: die mittlere und äußere Schleife und die Bindearmkreuzung; diese beiden dürften der Zerstörung anheimgefallen sein. Bei der Nähe des Herdes zum Zentralkanal und bei dem weiten Ausladen des Herdes oberhalb der Bindearmkreuzung bis zur Mittellinie ist es höchst wahrscheinlich, daß auch der Fascikulus longitudinalis posterior und vielleicht auch der Trochlearisкern wenigstens indirekt durch Fernwirkung im ersten Stadium der frischen Blutung gelitten haben.

In Schnitt III entsprechen dem Sitz der Läsion im wesentlichen: die Bindearme, die äußere und die mittlere Schleife, vielleicht, indirekt und vorübergehend alteriert, das hintere Längsbündel und das cerebrale Ende der sensiblen Trigeminuswurzel. Über den

Nukleus trochlearis läßt sich nichts aussagen, da der Herd nicht so weit medialwärts zur Raphe ausgedehnt ist.

In Schnitt IV sind betroffen: der Dorsalanteil der Schleife. Der sensible Kern des Trigeminus, vielleicht die sensible Wurzel des Trigeminus, höchst wahrscheinlich das oberste Ende des motorischen Trigeminuskerns vielleicht bereits Fasern des Abducens. Der Fascikulus longitudinalis dürfte bei der lateralen Lage des Herdes frei sein.

In Schnitt V findet sich eine ausgesprochene dorsale Lagerung des Blutungsherdes. Durch denselben dürften direkt oder nachbarlich betroffen sein: der Kern des Abducens, die Wurzel des Abducens, die Wurzel des Facialis, vielleicht auch der Kern des Facialis. Eine organische Zerstörung des Deiters'schen Kernes ist höchst wahrscheinlich, eine Fernwirkung auf denselben erscheint als sicher.

Zusammenfassung: Vergleichen wir die autoptischen Befunde mit dem klinischen Verlauf und dem klinischen Symptomenreichtum, so müssen wir zugestehen, daß manche Symptome eindeutig erklärbar werden, andere wiederum nur einer schwierigen Deutung unterliegen. Wie man aus den beigefügten Bildern ersieht, handelt es sich ja um einen scharf umschriebenen, sogar durch eine Membran vom gesunden Gewebe scharf abgegrenzten Herd. Aus der Lage desselben zeigt sich, daß er in seinem ganzen Verlauf eigentlich das System der motorischen Fasern und Leitungsbahnen unberührt gelassen hat. Im klinischen Bilde aber erscheinen eine ganze Reihe motorischer Störungen in abwechselnder und mannigfaltiger Ausdehnung. Wir müssen daher gerade für mancherlei motorische Ausfallserscheinungen die Diaschisis zur Aufklärung der Schädigungen heranziehen. Die Symptomatologie der pontinen Herderkrankungen kann ja eine außerordentlich mannigfaltige sein, je nach Sitz und Größe des Erkrankungsherdes. Es finden

sich in der Literatur als Substrat zahlreicher Fälle gewisse Typen beschrieben, die besonders in der Combination der Hemiplegie mit Blicklähmung und Facialislähmung eine gewisse Stereotypie aufweisen. Es kann nicht meine Aufgabe sein, den vorliegenden Fall etwa in eine dieser Typen — die übrigens noch beschrieben werden sollen — unterzubringen. Wir werden sehen, daß solche Einordnung stets etwas Gewaltsames hat und nie eine einheitliche befriedigende Erklärung bietet. Anders steht es dagegen mit einem Versuch, die Einzelsymptome vergleichsweise mit früher beschriebenen Beobachtungen zu vergleichen und daraus Erkenntnisse für das klinische Symptomenbild und in bescheidenem Maße für den Faser- und Leitungsverlauf zu gewinnen. Ich halte mich bei diesem Versuche in der Reihenfolge der Besprechungen an die jüngste, vorzügliche Übersicht, welche Marburg über die topische Diagnostik der Pons und der Oblongata gegeben hat. In dieser Arbeit findet sich auch der vollkommenste Literaturbericht bisheriger klinischer Daten, auf den hier verwiesen wird und den ich in folgendem immer wieder benutzt habe.

Wir beginnen mit den Störungen der Motilität. Ohne Zweifel liegt klinisch eine Hemiplegie vor, die am ersten Tag der Erkrankung vollkommen war, sich alsbald aber zu einer Parese der rechten Körperhälfte mit Facialisbeteiligung zurückgebildet hat. Dieser Befund setzt anatomisch wie jede sonstige bulbäre oder zerebrale Hemiplegie eine Affektion der Pyramidenbahnen voraus. Die Autopsie zeigt nun das Fehlen einer organischen Pyramidenläsion, nur auf einer Schnittnummer Nr IV zeigt sich eine Stelle, die eine Läsion in der Pyramidennachbarschaft wahrscheinlich macht. Im allgemeinen aber ist die Lage des Blutungsherdes so weit von dem motorischen Fasersystem entfernt, daß ich annehmen möchte, daß es sich im vorliegenden Falle zunächst um eine Fernwirkung auf die linksseitige Pyramidenbahn, später aber um eine extrapyramidale Parese bezw. Ponshemiplegie gehandelt hat. Die Annahme für

die Existenz einer solchen Ponshemiplegie ist bereits in einem von P. Meyer beschriebenen Fall gemacht, bei welchem linksseitige Parese der Extremitäten die Folge eines rechtsseitigen Haubenherdes war. Auch Lewandowsky und von Monakow halten die Existenz einer solchen extrapyramidalen pontinen Hemiplegie für möglich und folgern aus ihr, daß die motorische Störung durch die Beteiligung von mesencephalen motorischen Bahnen bedingt sei. Gewiß ist der letzte Beweis für die Existenz solcher motorischer Schädigung aber kaum zu bringen, solange wir über das Ausmaß einer Diaschise in einem so engen und zusammengedrängten Fasersystem nicht genauer orientiert sind. Mir scheint aber in meinem Falle doch trotz allem vieles für die Existenz der genannten Ponshemiplegie ohne Pyramidenläsion zu sprechen, denn wir finden, daß die motorische Hemiparese, die bis zum Ende anhält, in einer Zeit fortbesteht, in der sich der Erkrankungsherd längst durch eine Membran gegen die Nachbarschaft demarkiert hat, also die Diaschisis kaum mehr unterhalten hat. In meinem Falle zeigt sich die Hemiparesis, die wie gesagt herdcontralateral saß, verknüpft mit motorischen Reizerscheinungen im Facialis und motorischen Trigeminus (Trismus) zu Beginn der Erkrankung und mit convulsivischen, epileptoiden Symptomen ante exitum. Ich bemerke als selbstverständlich, daß die Krämpfe von uraemischen Krämpfen oder Konvulsionen vollkommen verschieden waren. Klinisch war bei der guten Diurese und dem Nierenbefund die Uraemie ausgeschlossen. Beide Symptome sind mannigfaltig schon beobachtet. Krämpfe als Symptome der Ponsläsion sind bereits von Nothnagel beschrieben und wohl irrigerweise auf die Reizung eines hypothetisch in die Ponsgegend verlegten Krampfzentrums zurückgeführt worden. Das Vorkommen von Krämpfen bei Ponstumoren gibt Chabrol mit 10%, van Rees mit 8,2 %, Bernhardts mit 6 % an. Ältere und neuere Autoren wie Churtan, Dana, Huret, Phillipps verzeichnen gleichfalls epileptoide tonische Zustände. Unser Fall

schließt sich am ehesten jenem von Dana an, bei welchem die tonischen Krämpfe erst gegen das Lebensende auftraten. Der Fall bietet somit keinen Beitrag zu der Auffassung von Luce und Clerk, wonach den motorischen Brückenkernen eine epileptogene Eigenschaft zukommt, vielmehr müssen wir uns der Anschauung Monakows und der Erklärung Marburgs anschließen, wonach die Hirndrucksteigerung und der Ventrikeldurchbruch die Veranlassung motorischer Reizerscheinungen unter dem Bilde klonischer Krämpfe sind. Beide sind in unserem Falle sicher vorhanden gewesen. Die Hirndrucksteigerung ist bei der Größe der Blutung mithin bei der ganz erheblichen Raumbeschränkung im vorderen Haubenabschnitt der Brücke sehr erheblich gewesen. Durch ihn sind auch die mit jeder Neuausdehnung des Herdes erfolgten Störungen des Bewußtseins und der psychischen Funktionen bedingt gewesen. Daß ein Ventrikeldurchbruch an der Basis des 4. Ventrikels in unserem Falle sehr nahe bevorgestanden hat und so zu einer Reizung vielleicht auch zu einer Hämorrhagie im subarachnoidalen Raum an jener Stelle geführt hat, zeigte ja die Autopsie (vergl. Abbildung 1). Trotz des langen Bestehens und trotz der Eliminierung der sensiblen Bahnen, ist es bei unserem Falle nicht zu Contrakturen gekommen.

Wir gehen zu den motorischen Störungen der Hirnnervenkerne über. Bei dem engen Zusammenliegen derselben ist es klar, daß ein so großer Herd wie der vorliegende alle linksseitigen Kerne direkt oder indirekt befallen kann, und daß das hierdurch entstehende Symptomenbild der herdgleichseitigen Lähmungen bezw. Reizungen sich combinieren kann mit den durch supranukleäre Faserschädigungen bedingten herdcontralateralen Symptomen.

Als sicher vorhanden können wir verzeichnen: eine herdcontralaterale Facialislähmung, nicht degenerativer Natur, die sich dadurch als supranukleären Ursprungs erweist. In dem gleichen rechtsseitigen Facialisgebiet sind

sicher erwiesen, das initiale Auftreten von Facialiskrämpfen. Solche Reizerscheinungen sind in zahlreichen Fällen (Schultze, Möser, Busch, Oppenheim, Kolisch, Cimbal, Bourdon) beschrieben. Bei intrapontinen Prozessen sind sie ferner von Raymond, Gubler, Souques, Brissaut und Siccard beschrieben. In unserem Falle erscheint es mir unwahrscheinlich, daß die Reizerscheinung im Sinne Oppenheims eine radiculäre Genese habe, denn wir finden die Facialiskrämpfe im allerersten Stadium der Hämorrhagie. Sie verschwinden nach wenigen Tagen, und obgleich die Blutung und ihre Läsion aus ihrem supranukleären Sitz nach abwärts d. h. in der Richtung auf den linken Facialiskern, seine Schleife und seine Wurzel fortschreitet, ja sogar diese schließlich linkerseits lähmend affiziert, treten in dieser Zeit sicherer radiculärer Läsion keine Reizerscheinungen im Facialisgebiet auf. Die von Bastianelli, E. Meyer, Sinnhuber und Oppenheim beschriebenen klonischen Zuckungen des Gaumensegels, Kehlkopfs und der Stimmbänder sind in unserem Falle nicht beobachtet. Hingegen sehen wir wiederholt das Auftreten von Schluckkrämpfen, die möglicherweise als Reizsymptom direkt oder indirekt im Vaguskern zu verstehen sind. Von den Lähmungserscheinungen unseres Kranken sind manche und zwar die herdcontralateralen hemiplegischen supranukleären Ursprungs. Dazu gehört sicher die rechtsseitige Facialisparese, die Hypoglossusparese und vielleicht ein Teil der Linksblicklähmung (siehe unten). Gerade diese Lähmungserscheinung des herdcontralateralen Facialis gestattete es, wie in zahlreichen Fällen u. a. von Leyden, Eisenlohr, Tüngel, Senator, Hunnius, Markowski, Raymond und anderen die Diagnose und Projektion des Krankheitsherdes in die vordere orale Gegend des linken Brückenfußes zu verlegen. Das gleiche Symptom gab von vornherein zu der Überlegung Anlaß, ob nicht wie in den Fällen von Kußmaul, Kolisch, Möli und Marinesco der Erkrankungsherd seinen Sitz

in der contralateralen Haubengegend haben möchte. Wir haben uns für diese höher sitzende Läsion entschieden, da die Facialislähmung und Reizung mit der durch Oculomotoriuskernläsion veranlaßten Blicklähmung combiniert war. Der Verlauf hat dieser Auffassung recht gegeben, denn die Facialislähmung der rechten Gesichtshälfte schwindet, während die Blicklähmung nach links fortbesteht. Wir schlossen daraus, daß die rechtsseitige und herdcontralaterale Facialisparese ein Fernwirkungssymptom eines hochsitzenden dem Oculomotoriuskern bezw. seine nächste Nachbarschaft umfassenden Herdes war. Die terminal auftretende linksseitige Facialislähmung ist leider auf ihre elektrische Reaktion nicht geprüft. Doch besteht wohl an ihrem nukleären Charakter nach Kenntnis des Sektionsbefundes (siehe Schnitt V) kein Zweifel.

Die von Monakow für eine supranukleäre Schädigung des Nervus hypoglossus beschriebene eigenartige Erschwerung der Sprache mit Zungenparese und Articulationsstörungen findet sich bei unserem Falle gleichfalls. Zum Teil wiederholt sich und steigert sich diese Schädigung in verschiedenen Nachschüben, ist also bei der Besserungsfähigkeit eine Folge der Diaschisis.

Eine Affektion des motorischen Trigeminuskernes ist in unserem Falle nicht zu verzeichnen.

Eine isolierte Abducenslähmung konnten wir bei dem Patienten zunächst nicht mit Sicherheit feststellen. Bereits eingangs haben wir erwähnt, daß wir zur Annahme einer linksseitigen Abducenslähmung nukleären Ursprungs dadurch gedrängt wurden, daß bei der Erholung der Blickwendung nach links aus dem Stadium einer totalen linksseitigen Blicklähmung das rechte Auge viel frühzeitiger funktionstüchtig wurde als das linke. Es zeigte sich aber bald, daß die Funktion des Abducens auch wiederkehrte im Sinne einer mit dem Rectus internus dexter assoziierten Bewegung. Hingegen haben wir uns aber erst nach Kenntnis des autoptischen Befundes entschließen müssen, ter-

minal eine linksseitige Abducenskernlähmung anzunehmen, die uns durch die Wiederkehr der Blicklähmung nach links verdeckt wurde. Ob nicht diese Blicklähmung durch die Kernläsion selbst und durch die dadurch veranlaßte Schädigung von Verbindungsbahnen des Abducenskerns mit dem Oculomotoriuskern bedingt war, werden wir bei der Besprechung der Frage: Blicklähmung und Blickzentrum besprechen.

Eine Schädigung des motorischen Vaguskerns hat weder klinisch noch anatomisch vorgelegen.

Das nach D'Avellis bezeichnete Syndrom der Stimmband-, Schling- und Gaumensegellähmung, das in zahlreichen Fällen beschrieben ist, (vergleiche die Citate bei Marburg), war nicht vorhanden. Schwierig bleibt die Erklärung der rechtsseitigen Gaumensegellähmung, da bei dem hercontralateralen Sitz der Lähmung hier ganz wenige supranukleär verlaufende Fasern getroffen sein mußten, die an jenen Kernabschnitt des Glossopharyngeus herantreten, welcher die Fasern zum Gaumensegel entsendet.

Veränderungen der Respiration und des Pulses wagen wir nicht im vorliegenden Falle etwa im Sinne der Beobachtung Lemckes und Reinholds auf eine Affektion im dorsalen Vaguskern zu beziehen. Im übrigen hat ja die Autopsie keine Affektion in diesem Kerngebiet und in der motorischen Wurzel wahrscheinlich gemacht. Auch das Symptom der von uns beobachteten postmortalen Temperatursteigerung, wie sie auch von Marie und Mutier, von Russel, Taylor und Guyon beschrieben wird, bedarf noch so der Erklärung, daß eine Beziehung zu dem hier beobachteten Blutungsherd gewagt wäre. Das gleiche gilt von den Veränderungen des Atemtypus (Cheyne-Stokes' Symptom), dessen Auftreten bei dem herzdecompensierten Nephritiker nicht verwundern kann.

Wir kommen nunmehr zu jenen für die Diagnose der Pons- und Bulbärherde so wichtigen Erscheinungen der combinierten und assoziierten Reizungen und Lähmungen, für die wir die Bezeichnung der Déviation conjuguée und der Blicklähmung kennen. Beide sind auch unserem Falle, und zwar in ganz complizierter Form eigen. Bekanntlich versteht man unter Déviation conjuguée die gemeinsame Wendung des Kopfes und der Augen nach einer Seite, wobei die Augenaxen nicht immer parallel, sondern oft divergent stehen. (Prévost, Landouzy-Grasset). Dieses Symptom der Déviation des Kopfes nach einer Seite bei der Möglichkeit willkürlicher Drehung nach der entgegengesetzten Seite war bei unserem Kranken in wechselnder Intensität während der ganzen Beobachtungszeit vorhanden. Das Symptom kann sowohl Reizsymptom wie Ausfallssymptom sein, und ist in der Regel Begleiterscheinung solcher Großhirnerkrankungen, die auch zu einer alternierenden Hemiplegie führen. Auf die Erklärungsversuche dieses Symptoms bei Großhirnerkrankungen soll hier nicht eingegangen werden. Es genügt die Bemerkung, daß die Déviation als Ausfallssymptom nach der gleichen Seite des zentralen Krankheitsherdes erfolgt. Eine Déviation nach der herdcontralateralen Seite, sog. Déviation dissociée, welche Prevost, Roussy-Gauckler, Levandowsky, und andere bei frischen Apoplexien im Kapselgebiet beschreiben, ist von Foville als Symptom der Brückenerkrankung in Anspruch genommen worden. Solche dissoziierte Déviation ist dann wiederholt bei pontiner Läsion von u. a. Hunnius, Garel, Senator, Bleuler, Jolly und Eichhorst beschrieben. Unser Fall reiht sich den Fällen dieser Autoren an. Auf Grund unseres Herdsitzes müssen wir uns Hunnius, Bleuler, Jolly und anderen anschließen, wonach die contralaterale Déviation nicht durch die Läsion eines in und um den Abducenskern gelegenen Zentrums der Seitwärtswendungen der Augen liegt. Da die dissoziierte Deviation in unserer Beobachtung

ein Initialsymptom war, also so lange vor der von uns angenommenen Abducenskernlähmung eingetreten war, so glauben auch wir, daß sie die Folge einer Läsion des hinteren Längsbündel gewesen ist. Daß diese Fasern, von denen bei Besprechung der Blicklähmung alsbald die Rede sein wird, zerstört waren, zeigt uns der Autopsiebefund. Wir wagen es nicht zu entscheiden, ob der Fall unserer Deviation bei gleichzeitiger Blicklähmung sich jenen anschließt, bei welchen Bruce, Spitzer, Hoffmann, Bonnier, Cheze, Lannois und andere eine Läsion des vestibularen Mechanismus d. h. des Deiters'schen Kernes verantwortlich machen. Es ist einwandsfrei erwiesen, daß die Lähmung dieses Kernes eine Deviation nach der entgegengesetzten Seite veranlaßt. In unserem Falle wäre eine Entscheidung wirklich nur durch die histologische mikroskopische Analyse sicher zu stellen. Wahrscheinlich aber ist uns diese Voraussetzung nicht, da wir den Eindruck haben, daß die am meisten caudalwärts sitzende Herdzerstörung im Kleinhirnbrückenwinkel erst im späteren Verlauf der Krankheit vermutlich durch Herdvergrößerung entstanden ist und so erst nachbarliche Beziehungen zum Deiters'schen Kern gewonnen hat.

Neben der Deviation des Kopfes nach rechts bestand eine Blicklähmung der Blickwender nach links, d. h. eine conjugierte Parese des linken Abducens mit dem rechten Rectus internus. Es scheint mit bemerkenswert, daß hier weder ein Fall reiner Blicklähmung im engeren Sinn noch eine einfache Combination von Blicklähmung mit Deviation vorliegt, da die Beobachtung gezeigt hat, daß die Deviation nur vorübergehend bestanden hat, während die Blicklähmung relativ lange angehalten hat. Ob man daraus folgern darf, daß beide Symptome im vorliegenden Falle verschiedene Ursachen gehabt haben, oder das eine und zwar die Deviation nur die Folge einer Diaschisis war, ist schwer zu entscheiden. Jedenfalls betrachten wir im folgenden die Blicklähmung für sich, da sie allein fortbestanden hat, als der Kopf in seinen Bewegungen längst wieder frei geworden war.

Diese herdgleichseitige Blicklähmung als Symptom einer Brückenlähmung ist schon längst bekannt (Foville 1858). Sie ist in einer ganz großen Reihe von Beobachtungen (vergleiche die Aufzählung bei Marburg und die Zusammenstellungen von Hunnius, Bleuler, Uhthoff, Gausel, Delbanco und van Rees) beschrieben. Unser Fall ist bei der Größe der Herdausdehnung (und bei dem Fehlen der mikroskopischen Sektion) wenig geeignet, einen Beitrag zur Entscheidung der Frage zu liefern, welche anatomische Läsion die Blicklähmung bedingen mag. Bekanntlich steht die Frage nach der Existenz eines die assoziierte Blickwendung dominierenden, supranukleären Blickzentrums noch in Diskussion. Die Existenz eines solchen ist nicht erwiesen und sicher kommt man bei dem Erklärungsversuch der Blicklähmung ohne die Annahme eines solchen aus. Von Monakow hat auf Grund von Sektionsbefunden die Auffassung, daß ein pontiner Herd dann zur Blicklähmung führt, wenn derselbe oral in der nächsten Nähe des Abducenskerns, partiell auch in ihm liegt und außerdem noch das Feld zwischen Abducenswurzel und hinterem Längsbündel, also die mediale Portion der Formatio reticularis zerstört hat. Daß in unserem Falle diese Gegend und auch das hintere Längsbündel zerstört war, ist sicher. Unser Befund hat aber keine ausreichende Beweiskraft für die Annahme einer Assoziationsbahn in diesem Bündel, obgleich in unserem Falle ähnlich wie in jenem von Bárany, Bertelsen und Rönne der Kern des Abducens anfangs — wie die Erholung aus der Blicklähmung zeigte — frei gewesen sein muß. Es erscheint uns bei der vorübergehenden Erholung und der Ungleichmäßigkeit der Besserungsentwicklung für die conjungierten Bewegungen wahrscheinlicher, daß eine echte supranukleäre Läsion vorgelegen hat; bei dieser dürfte ein Herd die supranukleäre Abducensbahn und Oculomotoriusbahn dort getroffen haben, wo beide Fasern in gemeinschaftlichem Verlauf und zwar die Fasern zum Abducens links und die Fasern des Rectus

internus rechts aus dem Pyramidengebiet der vordersten Ponszone an die Kerne, vielleicht durch das hintere Längsbündel, herantreten. Wir nehmen ferner an, daß die zu verschiedener Funktion bestimmten Fasern nicht gleichmäßig befallen waren, so daß — möglicherweise nach Aufhören jener Diaschisis, mit der man so viele Widersprüche glücklich erklären kann — die Blicklähmung zurücktrat, eine rechtsseitige Iridoplegie durch Oculomotoriusschädigung (wohl Kernschädigung) constant andauerte. Als ganz wesentlich für unsere Entscheidung, daß die Blicklähmung durch einen hochsitzenden Herd bedingt war — und wir setzen, wie ja schon wiederholt erwähnt, die erste Blutungsattaque am meisten zentralwärts in die Höhe der Vierhügel — erscheint uns in unserem Falle das Vorhandensein einer verticalen Blicklähmung. Die Blicklähmung bestand nur nach oben. In allen mit vertikaler Blicklähmung verbundenen Fällen, welche Spiller kritisch zusammengestellt hat, fand sich ein Herd in der Höhe der Vierhügel und es kann als bewiesen gelten, daß diese verticale Blicklähmung die Folge einer oberhalb des Oculomotoriuskernes sitzenden Läsion ist. Auch in unserem Falle waren jene Fasern unterbrochen, welche die Reize zur Vertikalbewegung von der Rinde dem Oculomotoriuskern übermitteln, gleichgültig ob sie direkt zum Kern oder zu einem Assoziationszentrum hypothetischer Natur führen.

Übersehen wir noch einmal die Gesamtheit der Lähmungen, so liegt in unserem Falle eine combinierte Lähmung von herdcontralateraler Hemiplegie mit herdcontralateraler, hemiplegiegleichseitiger Déviation conjuguée des Kopfes und der Augen und einer herdgleichseitigen Blicklähmung vor. Der Fall zeigt die gleiche combinierte Lähmung wie Fälle von Desnos, Féréol, Ballet, Rickards und wir haben eine Combination des klassischen Typus Millard-Gubler mit dem Typus Foville.

Die Sensibilitätsstörungen sind in unserem Falle

durch den Sitz des Herdes im ganzen Bezirk der inneren und äußeren Schleifenbahn mit gewissen Einschränkungen erklärt. Klinisch konnten bisweilen bei den wiederholten Sensibilitätsprüfungen Zweifel daran aufkommen, ob wirklich das Empfindungsvermögen für alle Empfindungsqualitäten in der rechtsseitigen Körperhälfte erloschen war. Aber selbst in den Zeiten klarsten Bewußtseins des Patienten ist dieser Befund in vollem Ausmaße immer wieder erhoben worden. Die dissoziierte Empfindungslähmung für Schmerz, Temperatur einerseits und Berührung der Oberfläche und Tiefe andererseits war nie festzustellen. Da nach den Erfahrungen zahlreicher Beobachter die Empfindungen für Schmerz und Temperatur der Gegenseite durch den Tractus spino-tectalis und spino-thalamicus, die Leitung der tiefen Sensibilität und tactilen Empfindung durch die Formatio reticularis (fibrae arcuatae internae gleich seitigoder lemniscus medialis gegenseitig) verlaufen, so müssen alle die genannten Bahnen in unserem Falle der Schädigung verfallen sein. Nach dem Autopsiebefund, der den vorwiegenden Sitz des Herdes im Schleifengebiet zeigt, ist diese Annahme begründet. Da die Kopfsensibilität und Körpersensibilität ähnlich wie in Fällen von Ladame, Monakow, Bernhardt, Rossolimo auf der gleichen Seite betroffen war, so müssen die Trigeminusbahnen unterhalb ihrer Kreuzung im Pons getroffen gewesen sein. Jener Herdanteil, der also oberhalb der Trigeminuskreuzung seinen Sitz hat, kann für die alternierende sensible Störung nicht mehr verantwortlich gemacht werden. Fälle, bei denen ausgedehnte Haubenherde der Vierhügelgegend nicht zu Sensibilitätsstörung geführt haben, sind auch bekannt.

Die Funktionsprüfung der sensiblen Hirnnervenkerne war bei dem Kranken für den Glossopharyngeus nicht durchführbar. Eine Einschränkung des Cochlearis war gleichfalls nicht zu finden, auch über eine genauere Funktion des Nervus vestibularis vermag ich keinen Aufschluß zu geben. Wir haben bereits erwähnt, daß wir aus dem makroskopi-

schen Befund des Herdsitzes nicht sicher auf eine Affektion des Deiters'schen Kernes schließen möchten. Daß derselbe hin und wieder bei seiner Nähe zum untersten Herdgebiet durch Diaschisis gelitten hat, möchten wir als sicher annehmen. Es ist also möglich, daß auch die bei uns festgestellte vorübergehende rechtsseitige Areflexie und die Verschiedenheit der Reflexe zwischen rechts und links (meist rechts herabgesetzt), wie der Wechsel der Reflexintensität auf einer Seite, besonders für die Patellarreflexe, im Sinne von Wallenberg oder von Monakow auf eine Läsion im Deiters'schen Kern (oder des Corpus restiforme) zu beziehen ist.

Atactische Störungen sind seit langem als Symptom pontobulbärer Erkrankungen bekannt (Nothnagel, Kahler und Pick, Raymond und Rose und andere). Bei Herderkrankungen in der Medulla oblongata und Pons findet sich die Ataxie auf der herdcontralateralen Körperseite, in welcher zugleich die Sensibilitätsstörung und besonders die Muskelsinnstörung vorhanden ist. In zahlreichen Fällen findet sich eine Dissoziation der Ataxie, insofern die untere Extremität meist stärker befallen ist als die obere. Neben herdgegenseitiger Ausbreitung der Ataxie findet sich bei Bulbärerkrankungen überwiegend eine herdgleichseitige Ataxie, wie sie in zahlreichen bei Marburg aufgezählten Fällen verzeichnet ist. In unserem Falle zeigt sich die überraschende Erscheinung, daß die Ataxie in wechselnder Intensität und Ausbreitung beide Körperhälften befallen hat. Als anatomisches Substrat, nach dessen Schädigung eine Ataxie hervorgerufen werden kann, werden verschiedene Bahnensysteme verantwortlich gemacht. Bei herdgleichseitiger Ataxie können die spinocerebellaren Bahnen in ihren dorsalen und ventralen Partien mehr oder weniger gelitten haben. (Angaben von Senator, Wallenberg, Hun, van Oort, Breuer und Marburg, Babinski, Nageotte, Bonnier, L. R. Müller, Dana, Orlowsky, Rossolimo, Raymond und Cestan, Buß).

In solchem Fall combiniert sich die Erscheinung der cerebellaren Ataxie mit der spinalen Ataxie und bedingt vielleicht durch diese Verknüpfung das von Babinski genauer differenzierte Symptom der Hemiasynergie. In anderen Fällen von Ponserkrankungen hat sich gezeigt (von Leyden, Ransohoff, Babinski und Nageotte), daß Ataxie klinisch vorhanden war, während die eben genannten Bahnen anatomisch mehr oder weniger oder auch ganz intact waren. Hingegen erwies sich das Gebiet der dorsalen Schleife als zerstört. Auch Läsionen im Vierhügelgebiet (Nothnagel) unter Zerstörung der Bindearme (Bonhöffer) sind beschrieben. In unserem Falle, mit der beiderseitigen Ataxie zeigt die Autopsie, daß alle diese Symptome, deren Schädigung für homolaterale und contralaterale Ataxie verantwortlich gemacht wird, zerstört gewesen sind. Die herdgleichseitige also linke Ataxie, war wohl bedingt durch Läsion im Corpus restiforme an jenem Sitz der Blutung, der auf der Figur II im Schnitt V ersichtlich ist. Die contralaterale Ataxie hingegen ist der Ausdruck der Schädigung im medialen Schleifengebiet bis hinauf in die Vierhügelzone.

Ein letztes Wort über die Störungen vasomotorisch secretorisch und trophischer Natur. Dieselben waren in unserem Falle sehr mannigfaltige und wechselten vielfach in der Lokalisation der Seiten. Von vornherein bestand eine durch grobe Schätzung schon feststellbare größere Abkühlung des rechten Armes und der Hand, mit livider Verfärbung der Haut, welche die initiale Lähmung überdauerte und gegen Lebensende immer stärker hervortrat. Es hat sich also um jenes Symptom gehandelt, das Babinski als Vasoasymmetrie und Thermoasymmetrie bezeichnet, und in Fällen von P. Meyer, H. Hoffmann und französischer Autoren in wechselndem Ausmaß beschrieben ist. Ein halbseitiges Schwitzen, etwa im Gesicht, haben wir nicht beobachtet. Auch gesteigerte Speichelsekretion wurde vermißt, hingegen beobachteten wir vorübergehend eine stärkere Schwellung der linken Gesichtshälfte, deren Eintritt zeitlich

der oben beschriebenen linksseitigen Facialislähmung voranging. Für die herdcontralaterale trophische Störung müssen wir eine Schädigung im Gebiete der Formation reticularis, für die linksseitige Gesichtsschwellung eine Affektion des linksseitigen Trigeminus (seitens des Kerns oder der Wurzel) beschuldigen. Beide Läsionen sind durch die Lage der hier vorhandenen Blutung hinreichend wahrscheinlich gemacht.

Literatur.

Avellis, Berliner Klinik. 1891. Oktober.
Babinski, Revue Neurologique. 1905. Bd. 13, 568. 1906. Bd. 14, 1177.
Babinski u. Nageotte, Revue neurologique. 1902. X, 358. Novelle Iconographie. 1902. 492.
Ballet, Progrès médicale. 1880. 766.
Bárany, Untersuchungen über den vom Vestibularapparat des Ohres reflectorisch ausgelösten Nystagmus. Berlin 1906.
— Münchner medizinische Wochenschrift. 1907. Nr. 22 und 23.
Bastianelli, Zit. nach Oppenheim.
Bernhardt, Deutsche med. Wochenschrift. 1898. 153.
— Berliner klinische Wochenschrift. 1881. S. 143 und 157.
Bertelsen u. Roenne-Henning, Monatsschrift für Psychatrie. 1909. Bd. 25, 148.
Bleuler, Archiv für klinische Medizin. 1885, 1886. Bd. 37, 527. Bd. 38, 28.
Bonhöffer, Monatsschrift für Psychatrie und Neurologie. 1908. 379.
Bonnier, vergl. Presse médicale. 1903. 174 und 621 und 861.
Breuer und Marburg, Wiener neurolog. Institut. 1902. IX, 169.
Brissaut und Siccard, Presse médicale. 1908. April 234.
Bruce, British medical journal. 1899. I., 1079.
Buß, Deutsches Arch. f. klin. Med. 1887. Bd. 41, 241.
Chabrol, l'Encephale. 1908. I., 403.
Charitéannalen. 1876. 192.
Cheze, Thèse de Lyon. 1908.
Cimbal, Virchows Archiv. 1906. Bd. 166, 289.
Churton, British med. journal. 1895. 200.

Dana, Brain. 1889. Januar.
Danna, New-York medical journal. 1905. Januar.
Delbanco, Inaugural-Dissertation. 1891. Berlin.
Desnos, Société médicale des hôpitaux. 80. 69.
von Leyden, Archiv für Psychiatrie. 1877. VII., 44.
Eisenlohr, Archiv für Psychatrie. 1879. Bd. 9, 1. 1880. Bd. 10.31
Férol, Bullet. de la société méd. des hôpitaux. de Paris. 1873. X.
— Gazette hebdomadaire. 1859. 146.
Foville, vrgl. Bulletin de la société anat. de Paris. 1858. III., 393. Gazette hebdomadaire. 1859. 146.
Garel, Revue de médecine. 1905. 809.
Gaussel, Revue de médecine. 1905. 809.
Gubler, Gazette hebdomadaire. 1856. 749, 787, 811.
Guyon, Thèse de Paris. 1878.
Hoffmann, Deutsches Archiv f. klinische Medizin. 1902. 73, 335.
Hunnius, Zur Symptomatologie der Brückenerkrankungen. Bonn. 1881.
Hun, The New York med. Journal. 1897. I., 513, 581, 613.
Huret, Thèse de Paris. 1873.
Jolly, Archiv für Psychiatrie. 1894. Bd. 26, 618.
Kahler und Pick, Prager Vierteljahresschrift. 162.
Kolisch, Wiener klinische Wochenschrift. 1893. S. 252.
Ladame und von Monakow, Nouvelle Iconographie de la salpêtrière. 1900. XIII., 1.
Lannois, Lyon méd. journal. 1908. 705.
Lemke, Deutsches Archiv für klinische Medizin. 34. 84.
Lewandowsky, Monatsschrift f. Psychatrie und Neurologie. 1905. Bd. 17, 495.
von Leyden, Zeitschrift für klinische Medizin. 1882. Bd. 5, 165.
Luce, Deutsche Zeitschrift für Neurologie. 1899. 15, 327.
Marburg, Deutsche Zeitschrift für Nervenheilkunde 41. S. 41. 1911.
— Archiv f. Anatomie u. Physiologie (Physiol. Abt. Supplement) 1904. 457.
Marie et Moutier, Nouvelle Iconographie de la Salpêtrière. 1906. XIX., 383.
Markowski, Archiv für Psychiatrie. 1892. Bd. 23, 367.
P. Meyer, Archiv für Psychiatrie. 1882. Bd. 13, 62.
E. Meyer, Zit. nach Oppenheim.

Millard-Gubler, Gazette hebdomadaire. 1856. 749, 789, 811. 1858. 721, 801, 835, 883. 1859. 3, 52.
Moeli und Marinesco, Archiv für Psychiatrie. 1892. 24, 655.
v. Monakow, Gehirnpathologie. II. Aufl. in Nothnagels Handbuch. Wien 1905 (Hölder).
Möser, Deutsches Archiv für klinische Medizin. 1884. Bd. 35, 418.
L. R. Müller, Archiv für klinische Medizin. 1906. 86, 355.
Nothnagel, Topische Diagnostik der Gehirnkrankheiten. Berlin, (Hirschwald) 1879.
Oppenheim, Lehrbuch der Nervenkrankheiten. V. Auflage. Berlin (Karger).
van Oordt, Deutsche Zeitschrift für Nervenheilkunde. 1896. Bd. 8, 183.
Orlowsky, Deutsche Zeitschrift f. Nervenheilkunde. 1903. Bd. 23, 243.
Philipps, Lancet. 1909. I. 1680.
Prévost, Travaux du laboratoire de Physiologie. Genève 1900.
— Thèse de Paris. 1886.
Ransohoff, Archiv für Psychiatrie. 1902. Bd. 35, 403.
Raymond, Progrès médicale. 1902. 49.
— Progrès médicale. 1886.
— Revue neurologique. 1895.
— und Cestan, Gazette des hôpitaux. 1903. 829.
— und Claude, l'Encéphale. 1908. 264.
— und Français, Revue neurologique. 1909. S. 446.
— und Rose, Revue neurologique. 30, III. 1908.
van Rees, Inaugural-Dissertation. Amsterdam (de Russi) 1910.
G. Reinhold, Deutsche Zeitschrift für Nervenheilkunde. 1897. 10, 67.
Rickards, British. med. journal. 1886. I., 774.
Rossolimo, Deutsche Zeitschrift für Nervenheilkunde. 1903. 23, 243.
Roussy und Gauckler, Revue de neurologie. 1904. 763.
Russel und Taylor, Brain. 1890.
Senator, Archiv für Psychiatrie. 1881. Bd. 11, 3, ibid. 1883. Bd. 14, 209.
Sinnhuber, zitiert nach Oppenheim.
Spiller, Obersteiners Archiv. 1907. 15, 352.

Spitzer, Arbeiten aus dem Wiener neurologischen Institut. 1899. Bd. 6, 1.

Souques, Revue neurologique. 1905. 441.

Schultze, Virchows Archiv. 65. 385.

Tüngel, Virchows Archiv. 1859. Bd. 16, 356.

Uhthoff, Graefe-Saemisch Handbuch. 2. Aufl. Kap. 22. 2. T. 105.—108. Lieferung. 1906.

Wallenberg, Deutsche Zeitschrift für Nervenheilkunde. 19. 227. ibidem. 1904. 27. 436.

Geboren am 30. Januar 1867 in Schaffhausen, besuchte ich die Schulen meiner Vaterstadt, und das letzte Jahr noch das Gymnasium zu Winterthur, wo ich im Herbst 1886 das Reifezeugnis bekam. Dann studierte ich in Zürich, Basel und Würzburg Medizin, an welch letzterer Universität ich das med. Vorexamen, sowie anno 1898 das Approbationsexamen machte. Hierauf kam ich als Assistenzarzt in die Alsterdorfer Anstalten bei Hamburg, von wo ich nach einjähriger Tätigkeit zur See ging. Bis zum Frühjahr 1902 befuhr ich auf Hamburger Schiffen als Schiffsarzt die verschiedensten Weltrouten. Von da ab war ich $^1/_2$ Jahr am Deutschen Spital in Brooklyn tätig, von wo ich im Spätjahr nach Deutschland zurückkehrte, und mich in der Rheinprovinz niederließ. 1904 verzog ich nach Donaueschingen.

Herrn Prof. Dr. de la Camp möchte ich für die Überlassung des Falles, und Herrn Privatdocent Dr. Samuely für die Anregung und Unterstützung bei der Bearbeitung desselben an dieser Stelle meinen verbindlichsten Dank aussprechen.

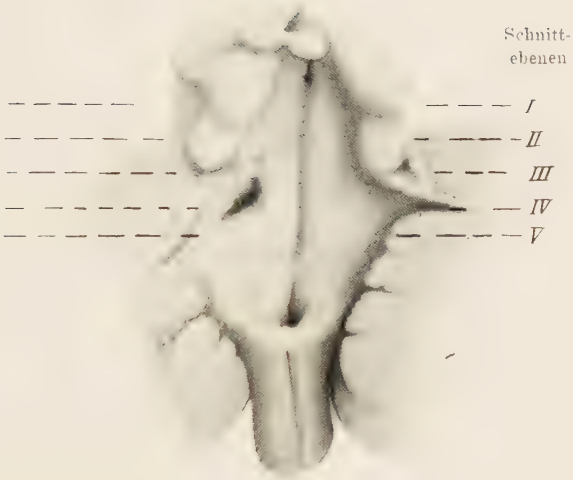

Abbildung 1. Aufsicht auf den Boden des IV. Ventrikels und eröffneten Aquaeductus Sylvii, nach Abtragung des Kleinhirns. Die Bezeichnungen I—V stellen Schnittebenen der frontalen Sektionsschnitte dar (vergl. im einzelnen Abbildung II). Die zwischen der Schnittebene III—V links eingezeichnete dunklere Partie stellt eine aneurysmatische Vorbuchtung dar, mit welcher der tief sitzende Blutungsherd die Oberfläche der Rautengrube erreicht.



Abbildung 2. Frontalschnitte, entsprechend den in Abbildung 1 markierten Schnittebenen I—V, jeweils Blick auf die kaudale Schnittebene. Die rechte, herdbefallene Seite im Bild stellt körperlich die linke Organseite dar.